CONTACTO

Su distribuidor en España:

Agenor Equipamiento, S.L.
www.agenor.es
info@agenor.es

patented
US / and
pat. pend.

VENTAJAS

Sencillo, rápido y rentable

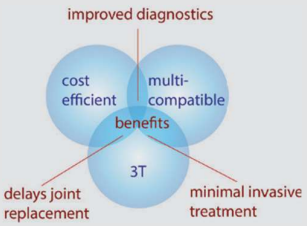

Gracias al correcto posicionamiento, tanto del paciente como del dispositivo, el uso del sistema de extensión de cadera trac-view en artrografía por resonancia magnética no conduce a cambios importantes en el flujo de trabajo ni a tiempos de exploración más largos.

Beneficios para el paciente

Los pacientes se benefician de este nuevo método diagnóstico, ya que las patologías se pueden detectar y tratar antes, las cirugías se pueden programar mejor y las prótesis se pueden posponer durante años.

Los pacientes se liberan antes del dolor y se mantienen activos por más tiempo.

Compatible con equipos de resonancia magnética de todas las marcas

Durante la prueba de resonancia magnética el sistema de extensión de cadera trac-view se coloca en el extremo de la mesa del paciente y sólo se fija a las piernas del paciente, no al equipo de resonancia. Su construcción autoportante, junto con su adaptabilidad en altura y longitud, hacen que trac- view sea compatible con todos los equipos de resonancia magnética, independientemente de la marca, tipo o modelo.

Compatible con 3 teslas

trac-view se puede utilizar con todos los equipos de resonancia magnética existentes actualmente en el mercado, con intensidades de campo magnético de hasta 3 teslas. El uso de aleaciones específicas de cromo-níquel y aluminio garantiza la obtención de imágenes sin artefactos ni ruidos.

trac-view SISTEMA DE EXTENSIÓN DE CADERA

PARA ARTROGRAFÍA DE RM

INDICACIONES.

daños colaterales de PFA
(pinzamiento femoroacetabular)
delaminación del cartílago
lesiones del rodete acetabular, lesiones del ligamento redondo o evaluación del dolor de cadera incierto en pacientes mayores de 14 años

ARTROGRAFÍA.

inyección intraarticular de agente de contraste para resonancia magnética

COLOCACIÓN DEL PACIENTE.

TRACCIÓN DE LA CADERA.

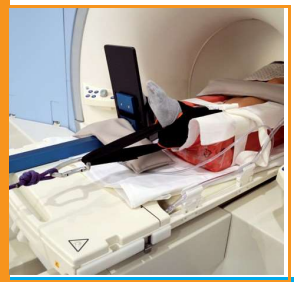

IMAGEN

PACIENTE 1. Hombre,38 años
SÍNTOMAS. Dolor con rotación interna, flexión y aducción
RESULTADOS. Lesión condral posterior a PFA tipo “cam”

PACIENTE 2. Mujer, 35 años
SÍNTOMAS. Arco de movimiento dolorosamente limitado
RESULTADOS. Desgarro parcial del ligamento redondo

PACIENTE 3. Hombre, 37 años
SÍNTOMAS. Dolor inguinal inespecífico
RESULTADOS. Labrum hipertrófico y colgajo del labrum inestable debido a displasia de cadera

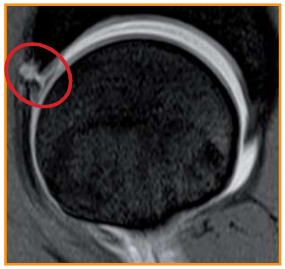

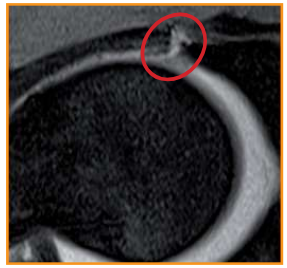

PACIENTE 4. Mujer, 15 años
SÍNTOMAS. Crujidos, chasquidos y dolor inguinal
RESULTADOS. Desprendimiento del labrum causado por PFA tipo “pincer”